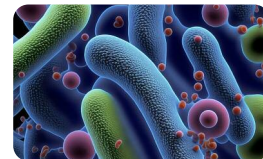


ДИФФЕРЕНЦИАЛЬНАЯ ДИАГНОСТИКА ЭТИОЛОГИИ ПНЕВМОНИИ В ЗАВИСИМОСТИ ОТ РЕНТГЕНОЛОГИЧЕСКИХ ИЗМЕНЕНИЙ В ЛЕГКИХ



Дифференциально-диагностические признаки	Возможный возбудитель
Долевая и многодолевая инфильтрация	Бактерии (в том числе пневмококк, легионелла, анаэробы), грибы
Очагово-сливная двусторонняя инфильтрация	Вирус гриппа, пневмококк, стафилококк, легионелла
Гомогенная очаговая и многоочаговая инфильтрация	Пневмококк, легионелла
Негомогенная очаговая и многоочаговая инфильтрация	Вирусы, стафилококк, микоплазма
Сочетание инфильтративных и интерстициальных изменений	Вирусы, микоплазма, пневмоцисты
Интерстициальные изменения милиарные	Сальмонелла, микобактерия туберкулеза, грибы
Интерстициальные изменения сетчатые	Вирусы, микоплазма, хламидия, пневмоцисты
Сочетание инфильтративных или интерстициальных изменений с лимфоаденопатией	Вирусы кори, ветряной оспы. Микобактерия туберкулеза, грибы, микоплазма, хламидия
Множественные перибронхиальные, легко дренируемые абсцессы	Стафилококк
Единичные крупные абсцессы легких	Клебсиелла